TEST	RESULT	ABN	NORMALS	UNITS
WBC	7.02		(3.9 - 11.1)	x10.e3 /uL
RBC		3.60	(3.9 - 5.0)	x10.e6 /uL
HGB		5.8	(11.8 - 14.8)	g/dL
HCT		23.5	(36.0 - 44.0)	%
MCV		65.4	(82 - 98)	fL
MCH		16.1	(27.3 - 32.6)	pg
MCHC		24.6	(31.6 - 34.9)	g/dL
RDW		18.2	(11.6 - 13.9)	%
PLT	343		(130 - 400)	x10.e3 /uL
MPV	7.1		(6.9 - 10.6)	fL
%NEUT		74.6	(45.9 - 67.6)	%
%LYMPH		18.6	(27.0 - 31.5)	%
%MONO		3.1	(5.4 - 8.2)	%
%EOS	1.8		(0.5 - 6.0)	%
%BASO	0.1		(0.0 - 2.0)	%
%LUC	1.7		(0.0 - 4.0)	%
#NEUT	5.24		(1.7 - 7.4)	x10.e3 /uL
#LYMPH	1.30		(1.0 - 3.5)	x10.e3 /uL
#MONO	0.22		(0.2 - 0.92)	x10.e3 /uL
#EOS	0.13		(0.02 - 0.67)	x10.e3 /uL
#BASO	0.01		(0.0 - 0.12)	x10.e3 /uL
#LUC	0.12		(0.09 - 0.29)	x10.e3 /uL

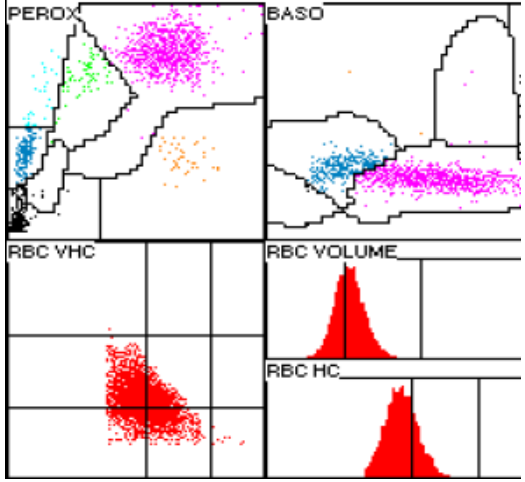

Contagem de reticulócitos
1% (36.000/mcl) (VR: 0,5 a 1,5%; 25.000 a 75.000)

Descrição do esfregaço
Série vermelha: anisocitose acentuada com predomínio de microcitose. Hipocromia acentuada Poiquilocitose acentuada com em alvo.
Série branca: sem anormalidades morfológicas
Série plaquetária: sem anormalidades morfológicas

Legenda
WBC: leucócitos totais; **RBC**: eritrócitos; **HGB**: concentração de hemoglobina; **HCT**: hematócrito; **MCV**: volume corpuscular médio; **MCH**: hemoglobina corpuscular média; **MCHC**: concentração de hemoglobina corpuscular média; **PLT**: contagem de plaquetas; **MPV**: volume plaquetário médio; **RETIC**: contagem de reticulócitos; **CHr**: concentração de hemoglobina dos reticulócitos; **LUC**: células não coradas. No diferencial de leucócitos: **%** (valores relativos) e **#** (valores absolutos).

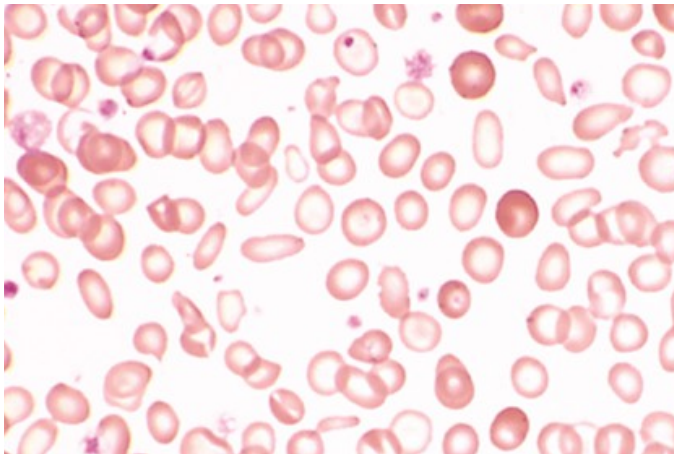

http://medicinembbs.blogspot.com.br/

Caso clínico:

Paciente de 46 anos, sexo feminino, submetida a gastroplastia redutora há 3 anos. Vem apresentando piora progressiva da anemia há 12 meses, tendo feito múltiplos tratamentos irregulares à base de sulfato ferroso, com duração de até 30 dias, ao longo deste período. Último tratamento iniciado há 30 dias, com 160mg via oral ao dia (4 cps) e uso regular. Chega à UBS com sinais de descompensação da anemia, ainda em uso de sulfato ferroso. Proposta terapêutica é transfusão de 1 unidade de concentrado de hemácias, seguida por manutenção da reposição de ferro oral por 6 meses, tempo necessário para tratamento da anemia.

Em relação ao hemograma, é correto afirmar que:

1. É compatível com anemia ferropriva, e proposta terapêutica é adequada
2. É compatível com anemia do traço falciforme
3. É compatível com traço talassêmico
4. É compatível com anemia ferropriva, mas proposta terapêutica deve ser modificada

Opção correta: 4

Feedback:

Descrição sistematizada do hemograma: o hemograma mostra anemia microcítica e hipocrômica acentuada, cuja principal alteração morfológica é a anisocitose (também ilustrada pelo aumento do RDW) e a poiquilocitose, com hemácias em alvo. Nota-se ainda que a resposta reticulocitária é inadequada à anemia. Sem alterações nas outras séries.

Interpretação: o Hemograma do paciente com anemia ferropriva apresenta anemia microcítica e hipocrômica de gravidade variável. Ocorre ainda redução da contagem de glóbulos vermelhos, proporcional à queda de Hb, o que resulta em uma queda de VCM também proporcional á queda Hb. Esta característica distingue a anemia ferropriva do traço talassêmico, em que a queda do VCM é muito acentuada em relação à queda da Hb, devido ao fato de haver aumento da contagem de eritrócitos nesta última. Outra aspecto peculiar da anemia ferropriva é a grande variação no tamanho (anisocitose) e forma (poiquilocitose) dos eritrócitos. Isto se reflete em um RDW aumentado, o que também é distinto do que ocorre no traço talassêmico. Não há formas típicas no esfregaço, mas a hipocromia costuma ser facilmente visível. Pela poiquilocitose, é comum a descrição de várias formas de hemácias, sem relevância específica para o diagnóstico. A contagem de reticulócitos é reduzida (para o grau de anemia), até que o paciente inicie a reposição de ferro, o que desencadeia um aumento entre 3 e 5 dias após. Não há alterações específicas da deficiência de ferro na série branca, podendo ocorrer em raros casos uma leucopenia às custas de neutrófilos. Já na série plaquetária, é comum o aumento da contagem de plaquetas, a ponto de o diagnóstico de qualquer outra causa de plaquetose passar necessariamente pela demonstração de estoques de ferro normal. Nunca é demais lembrar que, ao contrário do traço talassêmico, o hemograma no traço falciforme é normal. No presente caso, a resposta ao tratamento é inadequada pela ausência do pico reticulocitário, e deve decorrer da falha na absorção do ferro pela gastroplastia (causa clássica desta alteração). Embora a transfusão seja adequada nesta urgência, o tratamento de manutenção deve ser feito com ferro parenteral, já que a reposição oral não gerou resposta.